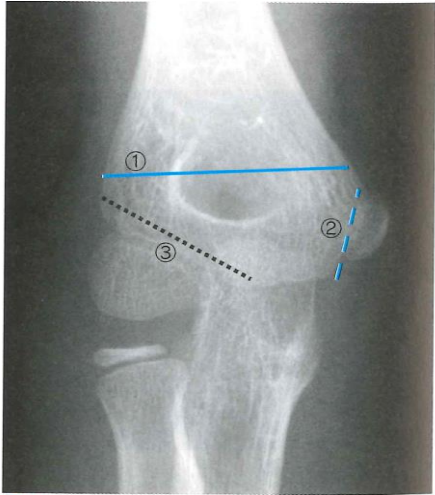
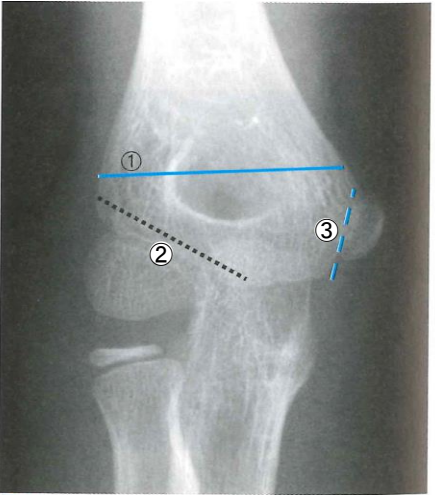


## 『画像とチャートでわかる 小児の整形外科診療エッセンス』 正誤表

このたびは上記書籍をご購入いただきまして誠に有難うございます。

本書(2013年11月1日印刷分)に、下記のような誤りがございました。

ここに訂正させていただきますとともに、謹んでお詫び申し上げます。

箇所	誤	正
190 ページ 図 1	 <p>図 1 骨折の位置と名称                      よく骨折断面となる位置(正常肘X線像, 右肘)                      ①上腕骨顆上骨折                      ②上腕骨外顆骨折                      ③上腕骨内上顆骨折</p>	<p>写真中の②と③が逆になっていました。②と③を入れ替えていただきますようお願いいたします。</p>  <p>図 1 骨折の位置と名称                      よく骨折断面となる位置(正常肘X線像, 右肘)                      ①上腕骨顆上骨折                      ②上腕骨外顆骨折                      ③上腕骨内上顆骨折</p>

以上

2015年8月5日 診断と治療社 編集部